Mammadiagnostik

Markierungsmethoden beim Mammakarzinom

Bewährtes und Neues – ein Überblick

N. Ditsch[1], T. Kühn[2], S. Hartmann[3], N. Krawczyk[4], M. Hahn[5], M. P. Lux[6], J. de Boniface[7,8], W. P. Weber[9], B. Aktas Sezen[10], R. Dave[11,12], O. Gentilini[13], J. Harvey[11,14], S. Potter[15], Y. Masannat[16], M. L. Gasparri[17,18], M. Banys-Paluchowski[19]

Durch die Weiterentwicklung chirurgischer Operationsverfahren und die Einführung onkoplastischer Techniken ist es inzwischen möglich, bei bis zu 70 % der PatientInnen mit einem primären Mammakarzinom eine brusterhaltende Therapie durchzuführen. Bei nicht-palpablen Tumoren kommt der Lokalisierung des Tumors für ein sicheres intraoperatives Auffinden eine hohe Bedeutung zu. Der folgende Artikel gibt eine Übersicht über die derzeit verfügbaren Markierungsmethoden wie auch neue Entwicklungen zu innovativen Markern, die nun prospektiv in einer Studie (MELODY-Studie) untersucht werden.

Die älteste Lokalisierungstechnik ist die Drahtmarkierung, bei der vor der Operation ein Führungsdraht mithilfe von Ultraschall oder Mammografie, seltener auch MRT, in den Tumor eingebracht wird (1, 2). Der Draht wird idealerweise am Operationstag und so kurz wie möglich vor der Operation platziert, um eine Dislokation zu vermeiden. Intraoperativ bestätigt dann die Präparatesonografie bzw. -mammografie die Entfernung der Läsion (Abb. 1).

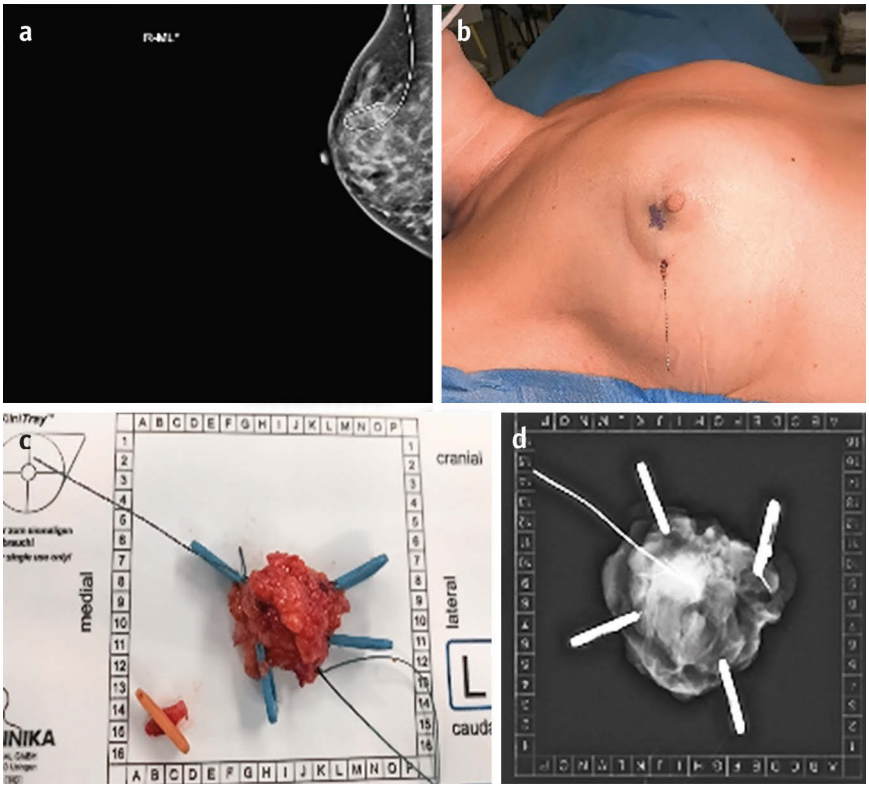

Abb. 1: Beispiel einer Drahtmarkierung: **a:** Mammografie vor brusterhaltender Operation. **b:** Intraoperatives Bild. **c:** Präparat auf der Platte. **d:** Präparateradiografie

Nachteile dieser gut etablierten Methode beinhalten unter anderem ihre Invasivität, die von den PatientInnen als unangenehm empfunden werden kann, sowie die relativ hohen Raten an Nachresektionen von bis zu 21 % (3, 4, 5, 6). Auch eine Dislokation des Drahts oder Verbrennungen sind möglich. Daher wurden neue Techniken für eine optimierte Lokalisation von nicht tastbaren Läsionen entwickelt, die aber bislang unzureichend in großen, prospektiven, multizentrischen Studien untersucht worden sind. Randomisierte Studien sind lediglich für den intraoperativen Ultraschall und die Verwendung von radioaktiven Techniken verfügbar und haben jeweils die Drahtmarkierung als vergleichenden Goldstandard verwendet (s. Tabelle 1 auf Seite 431 sowie die Supplement-Tabelle in der Online-Version des Beitrags).

Intraoperative sonografische Lokalisation ohne Drahtmarkierung

Diese Form der Markierung wurde erstmals 2022 von der AGO-Kommission Mamma mit dem höchsten Empfehlungsgrad bewertet (++) (8, 20), da sie zu einer hohen Sicherheit der operativen Tumorentfernung führt (Abb. 2). In Metaanalysen randomisierter klinischer Studien konnte gezeigt werden,

[1] Klinik für Frauenheilkunde und Geburtshilfe, Universitätsklinikum Augsburg
[19] Klinik für Gynäkologie und Geburtshilfe, Universitätsklinikum Schleswig-Holstein, Campus Lübeck

Affiliationen der weiteren AutorInnen siehe Online-Version des Beitrags

© AGO e. V.
in der DGGG e.V.
sowie
in der DKG e.V.

Guidelines Breast
Version 2023.1D

In Zusammenarbeit mit:

www.ago-online.de
FORSCHEN LEHREN HEILEN

Brusterhaltende Operation (BEO)
Markierungsoptionen nicht-palpabler Läsionen

	Oxford LoE	Oxford GR	AGO
▪ Drahtmarkierung	1a	A	++
▪ Intraoperative sonographische Lokalisation ohne Drahtmarkierung*	1a	A	++
▪ Andere Markierungsarten:**			
Radar-Reflexion	2b	B	+/-
Magnetische Seeds***	2b	B	+/-
Radiofrequenz-Marker (RFID)	2b	B	+/-
Radionuklidmarkierung (ROLL)	1a	A	+/-
Radioaktive Seeds****	1a	A	+/-

* Die Läsion muss von demselben Untersucher prä- und intraoperativ sonographisch in der Gesamtausdehnung sicher dargestellt werden können. Voraussetzung: Adäquate Geräteausstattung und Ausbildung des Operateurs.
** gemäß Zulassung
*** nicht geeignet bei MRT-Verlaufsbeurteilung unter NACT
**** in Deutschland nicht zugelassen

Abb. 2: Überblick zu Markierungsmöglichkeiten nicht-palpabler Läsionen (AGO-Kommission Mamma) (8)

dass durch die intraoperative Sonografie (Abb. 3) eine signifikant höhere R0-Resektionsrate im Vergleich zur Drahtmarkierung erreicht werden kann (3, 4, 7). Allerdings müssen bestimmte Voraussetzungen erfüllt sein (prä- und intraoperativ sichere Darstellung durch denselben Untersucher, entsprechende Ausbildung des Operateurs und adäquate Geräteausstattung).

Sondengestützte Lokalisationssysteme

Andere Lokalisierungssysteme, die von der AGO-Kommission Mamma (8) bewertet wurden, beinhalten radioaktive, magnetische, radar- oder radiofrequenzbasierte Techniken und wurden in den letzten beiden Jahrzehnten mit dem Ziel entwickelt, die Effektivität und Logistik zu verbessern (Abb. 2 und 4). Bei diesen Methoden wird präoperativ ein Marker in die Läsion platziert, der intraoperativ mit einer speziellen Sonde detektiert werden kann. Die Einführung des Markers ähnelt einer Clipmarkierung und erfolgt in der Regel unter sonografischer oder mammografischer Kontrolle.

Der Vorteil der sondengestützten Detektionstechniken liegt vor allem in der verbesserten Logistik. Der Marker kann Tage bis Monate vor der Operation eingesetzt werden, sodass – anders als bei einer Drahtmarkierung – keine Intervention am Operationstag notwendig ist. Dadurch wird die Flexibilität der Operationsplanung verbessert. Zu den möglichen Nachteilen gehören die relativ hohen Kosten der Marker und der Detektionssonden. Im Folgenden wird auf die einzelnen Markierungssysteme eingegangen.

Tabelle 1 und die Supplementtabelle in der Online-Version geben einen Überblick zum Vergleich unterschiedlicher Methoden.

Abb. 3: Praktische Durchführung der intraoperativen Sonografie: **a:** Darstellung des stanzbioptisch gesicherten Mammakarzinoms mit der steril bezogenen Linearsonde. **b:** Intraoperative Sonografie mit der steril bezogenen Sonde. **c:** Die Präparatesonografie erfolgt am OP-Tisch unmittelbar nach der Exzision des Gewebes.



Abb. 4: Beispiele für einige der derzeit kommerziell erhältlichen Lokalisationsmarker (die abgebildete Größe entspricht nicht der Originalgröße). **a:** Paramagnetischer Marker *Magseed* (5 × 1 mm). **b:** Magnetischer Marker *Sirius Pintuition* (5 × 1,65 mm). **c:** Radar-Reflektor *SAVI SCOUT* (12 × 1,6 mm). **d:** Radiofrequenz-Marker *LOCalizer* (11 × 2 mm)

Magnetische und paramagnetische Lokalisation

Derzeit sind sowohl magnetische als auch paramagnetische Marker für den klinischen Einsatz verfügbar. Paramagnetische Marker haben eine geringe Empfindlichkeit gegenüber Magnetfeldern und werden durch ein von außen angelegtes Magnetfeld vorübergehend magnetisiert, während magnetische Marker Dauermagnete sind. Metallische Instrumente können die Erkennung von magnetischen und paramagnetischen Markern stören. Beide Arten von Markern führen zu erheblichen MRT-Artefakten, was ihre Verwendung im neoadjuvanten Setting einschränkt (12). Der am häufigsten untersuchte Marker in dieser Kategorie ist ein 5 × 1 mm großer paramagnetischer Stahlmarker (*Magseed*, *Endomag*, Cambridge, UK). Der Marker ist sowohl für die Platzierung in der Brust als auch in der Axilla zugelassen, und frühe Studien zeigten keine Migration innerhalb der Brust (13). Kürzlich zeigte eine groß angelegte Kohortenstudie der iBRA-NET-Studiengruppe, dass die Identifikationsrate der Target-Läsion bei Markierung mit *Magseed* höher war als im Falle der Drahtmarkierung (5). Die Resektionsvolumina und die R0-Resektionsraten waren in beiden Gruppen ähnlich. Des Weiteren war die Zufriedenheit von Patientinnen in einer deutschen Studie bei der magnetischen Technik höher als bei der Drahtlokalisation (14).

Der MAgnetic MArker LOCalisation (MaMaLoc) ist ein permanenter magnetischer Marker, der für die Brustlokalisation entwickelt wurde. Dieser Marker hat sich mit einem eigenen Detektionssystem weiterentwickelt und ist als *Sirius Pintuition* im Handel erhältlich. Die zur Detektion verwendete Sonde verfügt über ein zusätzliches Tool, das nicht nur den Abstand zum Marker, sondern auch den Winkel zwischen Sonde und Marker anzeigt. Sowohl die Zufriedenheit der Patientinnen als auch die der Operateure mit der Lokalisierungstechnik wurde in einer kleinen randomisierten Studie signifikant besser bewertet als bei einer Drahtmarkierung (21).

Radar-Reflektor-Lokalisation

Der *SAVI SCOUT* ist ein strahlungsfreies Brustlokalisierungs- und chirurgisches Führungssystem, das die Mikroimpuls-Radartechnologie für die Entfernung von nicht tastbaren Brustläsionen nutzt. Es wurde 2015 eingeführt und ist von der FDA und CE für die langfristige Platzierung in der Brust, den Lymphknoten und dem Weichteilgewebe zugelassen. Der Reflektor wird durch Infrarotlicht-Impulse aktiviert, die von der Konsolensonde erzeugt werden, und verwendet zwei Antennen, um ein elektromagnetisches Wellensignal zurück zum Handstück zu reflektieren. Der Reflektor kann mithilfe von Ultraschall oder stereotaktischer Führung platziert werden. Die Evidenz ist aktuell auf prospektive und retrospektive Kohortenstudien beschränkt (15).

Radiofrequenz-Identifizierung

Das *LOCalizer*-System (*Hologic Inc.*, Santa Clara, CA, USA) erhielt im April 2017 die FDA-Zulassung und im Oktober 2018 die europäische CE-Kennzeichnung und ist für die Markierung von Läsionen in der Brust, aber nicht in der Axilla, zugelassen. Der Radiofrequenz-Marker ist ein Hochfrequenz-„Tag" (RFID), das mit einem kleinen tragbaren Handgerät identifiziert wird, zu dem auch eine bleistiftgroße Einmalsonde gehört. Wie die anderen sondengestützten Detektionssysteme zeigt es in Echtzeit den Abstand zum Tag in Millimetern an. Zudem kennzeichnet eine eindeutige Tag-Identifikationsnummer jedes einzelne Tag, sodass diese mithilfe der Sonde voneinander unterschieden werden können. Eine wichtige Überlegung bei der Planung von RFID sind mögliche Interferenzen mit Defibrillatoren und Herzschrittmachern, weshalb RFIDs bei diesen PatientInnen vermieden werden sollten (16). In den verfügbaren Studien empfanden die Patientinnen das Verfahren als reibungslos und einfacher als erwartet, mit hohen Zufriedenheitsraten (17, 18). Operateure und Radiologen berichteten, dass die Lokalisationstechnik mindestens so schnell und zuverlässig wie die Drahtmarkierung war.

Radioaktive Lokalisation

Vollständigkeitshalber werden auch die weltweit sehr gut etablierten, aber in Deutschland nicht zugelassenen radioaktiven Lokalisationstechniken erwähnt. Derzeit werden zwei Formen verwendet: Die radioaktive Seed-Lokalisation (RSL) basiert auf dem Nachweis eines kleinen 125-Jod-Seeds, während die radioaktive okkulte Läsionslokalisation (ROLL) auf der Identifizierung von zuvor injiziertem Radiokolloid (99-Technetium) beruht. Beide Marker werden während der Operation mit einer handelsüblichen intraoperativen Gammasonde detektiert, die auch

im Rahmen der Sentinel-Lymphknoten-Exzision eingesetzt wird. Aufgrund der langen Halbwertszeit ist es möglich, den radioaktiven Seed Wochen oder sogar Monate vor dem chirurgischen Eingriff einzubringen, sodass er auch im neoadjuvanten Setting eingesetzt werden kann. Die beiden radioaktiven Verfahren wurden in mehreren randomisierten Studien untersucht und gelten in einigen Ländern als Standardverfahren (1). Aufgrund komplexer Strahlenschutzvorschriften erfordert der Einsatz dieser Verfahren geschultes Personal, die Anwendung von Standardarbeitsanweisungen und je nach Land eine formelle Genehmigung bei einer Strahlenschutzbehörde. In Deutschland sind die radioaktiven Techniken für die Lokalisation von Brusttumoren nicht zugelassen.

Lokalisationstechniken in neoadjuvantem Setting

Bei einem Großteil der PatientInnen wird heutzutage eine neoadjuvante Therapie durchgeführt. Diese ermöglicht bei immer besser werdenden systemischen Therapieoptionen in bis zu zwei Dritteln der Fälle das Erreichen einer kompletten klinischen wie pathologischen Remission (pCR). Durch das gute Ansprechen auf die präoperative Therapie kann das Wiederauffinden des Tumors deutlich erschwert sein. Aus diesem Grund hat sich die Markierung, z. B. mittels eines Clips oder Coils, vor Beginn der Therapie bzw. spätestens bei der ersten bildgebenden Kontrolle als Standard etabliert. Die bis dato eingesetzten Clips dienen dazu, den ursprünglichen Tumorbezirk wiederzufinden und diesen i. d. R. dann nochmals direkt präoperativ mit einem Draht zu markieren, um die Operation an der richtigen Stelle zu gewährleisten. Der Nachteil dieses Vorgehens liegt in der zusätzlichen Intervention, die meist am Tag der Operation stattfindet (Drahtlokalisation). Diese bedeutet nicht nur einen deutlichen zeitlichen Mehraufwand und zusätzliche Kosten, sondern stellt auch für die PatientInnen eine potenzielle Belastung dar.

Alle sondengestützten Lokalisationssysteme können nicht nur im Setting der primären Operation, sondern auch bei neoadjuvant behandelten PatientInnen verwendet werden. Wird ein (para)-magnetischer, Radar- bzw. Radiofrequenz-Marker vor der Neoadjuvanz in die Läsion platziert, kann auf einen zusätzlichen präoperativen Lokalisations-

Vergleich der derzeit verfügbaren Lokalisationstechniken

	Erfolgreiche Entfernung der Zielläsion	Positive Ränder[1]	Nachresektionsrate	Qualität der verfügbaren Evidenz
Drahtmarkierung	99 %	15–21 %	14–19 %	hoch; Metaanalysen von randomisierten Studien (LoE 1a)
Intraoperative Sonografie	100 %[2]	5 %[2]	5–7 %[2]	hoch; Metaanalysen von randomisierten Studien (n = 316, LoE 1a) (3, 4, 7)[2]
Radioaktive Seed-Markierung	100 %	12–13 %	10–15 %	hoch; Metaanalysen von randomisierten Studien (n = 470, LoE 1a) (4, 7)
Radioaktive okkulte Läsionslokalisierung (ROLL)	99,5 %	12–17 %	9–10 %	hoch; Metaanalysen von randomisierten Studien (n = 468, LoE 1a) (4, 7)
Magseed	99,8 %	13,3 %	12 %	große Kohortenstudie (n = 946), keine randomisierten Studien (LoE 2b) (5)
Sirius Pintuition	100 %	8 %	4 %	kleine Kohortenstudien, eine kleine randomisierte Studie (n = 32)[3] (LoE 2b) (21)
SAVI SCOUT	99,64 %	n. d.	12,8 %	systematisches Review und gepoolte Analyse (n = 842, LoE 2b) (15)
LOCalizer	99,9 %	n. d.	13,9 %	systematisches Review und gepoolte Analyse (n = 1.344, LoE 2b) (16)
MOLLI	100 %	0 %	0 %	kleine Phase-I-Kohortenstudie (n = 20, LoE 4) (23)
TAKUMI	100 %	7,3 %	4,9 %	kleine Kohortenstudie (n = 82, LoE 4) (24)
EnVisio	n. b.	n. b.	n. b.	Fallbericht (n = 1, LoE 5) (22)
Kohle	79,0–99,1 %	75–96,4 %	7,1 %	Kohortenstudien (n = max. 56), keine randomisierten Studien (LoE 4) (25)

Abkürzungen: n. b. – nicht berichtet; n. d. – nicht bestimmt
[1] Positive Ränder wurden in den Studien unterschiedlich definiert; wenn möglich wurde als Definition des negativen Randes „no tumor on ink" verwendet.
[2] Patientinnen in den randomisierten Studien zu intraoperativer Sonografie hatten sonografisch sichtbare Läsionen; somit unterscheiden sich die Patientinnenkollektive von denen, die in Studien zu anderen Lokalisationstechniken untersucht wurden.
[3] Die randomisierte Studie untersuchte das System MaMaLoc; die Technologie wurde weiterentwickelt und ist jetzt unter dem Namen *Sirius Pintuition* verfügbar

Tab. 1

schritt verzichtet werden. Allerdings müssen im neoadjuvanten Setting die erheblichen MRT-Artefakte beachtet werden, die insbesondere um die (para)-magnetischen Marker immer entstehen. Bei Verwendung von Radiofrequenz-Markern und Radar-Reflektoren kann es ebenfalls zu MRT-Artefakten kommen, diese sind jedoch kleiner. Hier ist also äußerste Vorsicht geboten!

MELODY-Studie

Für die meisten derzeit verfügbaren Lokalisationstechniken bleibt die wissenschaftliche Evidenz auf kleine, größtenteils retrospektive Studien eingeschränkt. Auch die Präferenzen der Operateure, der Diagnostiker und der PatientInnen wurden bisher nur wenig untersucht. Um diese Aspekte näher beleuchten zu können, wurde von der europäischen Studiengruppe EUBREAST (European Breast Cancer Research Association of Surgical Trialists) und der U.K. Studiengruppe iBRA-NET die MELODY-Studie (MEthods for LOcalization of Different types of breast lesions, NCT05559411) initiiert (Abb. 5).

MELODY ist eine multinationale, prospektive Kohortenstudie, in die BrustkrebspatientInnen aufgenommen werden, die sich einer brusterhaltenden Operation mit bildgesteuerter Lokalisierung unterziehen (http://melody.eubreast.com). Sie zielt darauf ab, die Sicherheit, die Effektivität und die von den PatientInnen und Ärzten berichtete Zufriedenheit mit den verschiedenen Lokalisierungstechniken zu untersuchen. Die Studie soll eine unabhängige chirurgische Bewertung der verschiedenen Verfahren gewährleisten und qualitativ hochwertige Erkenntnisse für PatientInnen und klinisch tätige Ärzte liefern, sodass ggf. eine evidenzbasierte Übernahme dieser Techniken durch (inter)nationale Gremien und Behörden ermöglicht werden kann. Als primäre Studienziele wurden die Entfernung der Zielläsion und/oder des Markers sowie die R0-Resektionsrate definiert.

Die MELODY-Studie wird von der AGO-B-Studiengruppe, der Arbeitsgemeinschaft für ästhetische, plastische und wiederherstellende Operationsverfahren in der Gynäkologie (AWOgyn), dem Onkoplastischen Brustkonsortium (OPBC) und SENATURK unterstützt. Die finanzielle Unterstützung wurde bei *HOLOGIC*, *Sirius Medical*, *Endomag* und *Merit Medical* beantragt. Mehrere Zentren sind bereits für die Studienteilnahme angemeldet. Weitere interessierte Zentren können sich an die EUBREAST-Studiengruppe (melody@eubreast.com) wenden.

Zusammenfassung

Über Jahrzehnte hinweg stellte die Drahtlokalisation den Goldstandard zur Markierung von nicht-palpablen Befunden der Brust dar. In den letzten Jahren wurden neue Lokalisationstechniken als Alternative eingeführt und werden mittlerweile vor allem im Ausland bevorzugt eingesetzt. Bei den meisten dieser Techniken scheinen die onkologischen Ergebnisse, wie z. B. die Identifizierung der Läsion und die R0-Resektionsrate, entweder mit der Drahtlokalisation vergleichbar oder sogar besser als diese zu sein. Jedoch ist die verfügbare Evidenz auf kleine Kohortenstudien beschränkt. Zudem ist noch wenig zu den Präferenzen der beteiligten Ärzte (Operateure, Mammadiagnostiker, Radiologen) und der PatientInnen bekannt. Große internationale Studien mit Berücksichtigung der PatientInnen- und Ärzteperspektive sind notwendig. Die MELODY-Studie soll diesem Anliegen Rechnung tragen und damit einen Beitrag zur Weiterentwicklung von neuen, präzisen Lokalisierungstechniken leisten.

Literatur

1. Schermers B, et al.: Nationwide registry study on trends in localization techniques and reoperation rates in non-palpable ductal carcinoma in situ and invasive breast cancer. Br J Surg. 2021;109(1):53–60
2. Somasundaram SK, et al.: Impalpable breast lesion localisation, a logistical challenge: results of the UK iBRA-NET national practice questionnaire. Breast Cancer Res Treat. 2021; 185(1):13–20
3. Banys-Paluchowski M, et al: Intraoperative ultrasound-guided excision of non-palpable and palpable breast cancer: systematic review and meta-analysis. Ultraschall Med 2022;43(4): 367–379
4. Davey MG, et al.: Optimal localization strategies for non-palpable breast cancers – A network meta-analysis of randomized controlled trials. Breast 2022;62:103–113
5. Dave RV, et al: Wire- and magnetic-seed-guided localization of impalpable breast lesions: iBRA-NET localisation study. Br J Surg. 2022;109(3): 274–282
6. Tang SS, et al: Current margin practice and effect on re-excision rates following the publication of the SSO-ASTRO consensus and ABS consensus guidelines: a national prospective study of 2858 women undergoing breast-conserving therapy in the UK and Ireland. Eur J Cancer. 2017;84:315–324
7. Athanasiou C, Mallidis E, Tuffaha H: Comparative effectiveness of different localization techniques for non-palpable breast cancer. A systematic review and network meta-analysis. Eur J Surg Oncol. 2022;48(1):53–59
8. Ditsch N, et al.: AGO recommendations for the diagnosis and treatment of patients with early breast cancer: update 2022. Breast Care (Basel). 2022 Aug;17(4):403–420. doi: 10.1159/000524879. Epub 2022 May 5
9. Bloomquist EV, et al.: A randomized prospective comparison of patient-assessed satisfaction and clinical outcomes with radioactive seed localization versus wire localization. Breast J. 2016;22(2):151–157
10. Monti S, et al.: Occult breast lesion localization plus sentinel node biopsy (SNOLL): experience with 959 patients at the European Institute of Oncology. Ann Surg Oncol. 2007;14(10): 2928–2931
11. Postma EL, et a.l: Efficacy of ‚radioguided occult lesion localisation' (ROLL) versus ‚wire-guided localisation' (WGL) in breast conserving surgery for non-palpable breast cancer: a randomised controlled multicentre trial. Breast Cancer Res Treat. 2012;136(2):469–478
12. Hayes MK: Update on preoperative breast localization. Radiol Clin North Am. 2017;55(3): 591–603
13. Harvey JR, et al.: Safety and feasibility of breast lesion localization using magnetic seeds (Magseed): a multi-centre, open-label cohort study. Breast Cancer Res Treat. 2018;169(3): 531–536
14. Kühn F, et al.: A German study comparing standard wire localization with magnetic seed localization of non-palpable breast lesions. In Vivo. 2020 May-Jun;34(3):1159–1164. doi: 10.21873/invivo.11888
15. Kasem I, Mokbel K: Savi Scout® radar localisation of non-palpable breast lesions: systematic review and pooled analysis of 842 cases. Anticancer Res. 2020 Jul;40(7):3633–3643. doi: 10.21873/anticanres.14352
16. Tayeh S, Wazir U, Mokbel K: The evolving role of radiofrequency guided localisation in breast surgery: a systematic review. Cancers (Basel). 2021 Oct 5;13(19):4996. doi: 10.3390/cancers13194996
17. DiNome ML, et al.: Microchipping the breast: an effective new technology for localizing non-palpable breast lesions for surgery. Breast Cancer Res Treat. 2019;175(1):165–170
18. Wazir U, et al.: Wireless breast localization using radio-frequency identification tags: the

first reported European experience in breast cancer. In Vivo. 2020;34(1):233–238
19 Svane G: A stereotaxic technique for preoperative marking of non-palpable breast lesions. Acta Radiol Diagn (Stockh). 1983;24(2): 145–151
20. Banys-Paluchowski M, et al. AGO recommendations for the surgical therapy of breast cancer: update 2022. Geburtshilfe Frauenheilkd. 2022 Sep 30;82(10):1031–1043. doi: 10.1055/a-1904–6231. eCollection 2022 Oct
21. Struik GM, et al.: Randomized controlled trial comparing magnetic marker localization (MaMaLoc) with wire-guided localization in the treatment of early-stage breast cancer. Breast J. 2021 Aug;27(8):638–650. doi: 10.1111/tbj.14262
22. Shaughnessy E, et al.: Exploiting the advantages of a wireless seed localization system that differentiates between the seeds: Breast cancer resection following neoadjuvant chemotherapy. Cancer Rep (Hoboken). 2023 Jan;6(1): e1690. doi: 10.1002/cnr2.1690
23. Look Hong N, et al.: Results of a phase I, nonrandomized study evaluating a Magnetic Occult Lesion Localization Instrument (MOLLI) for excision of non-palpable breast lesions. Breast Cancer Res Treat. 2020 Feb;179(3):671–676. doi: 10.1007/s10549–019–05499-z
24. Kurita T, et al: Magnetically guided localization using a Guiding-Marker System((R)) and a handheld magnetic probe for nonpalpable breast lesions: a multicenter feasibility study in Japan. Cancers (Basel). 2021;13(12)
25. Svane G: A stereotaxic technique for preoperative marking of non-palpable breast lesions. Acta Radiol Diagn (Stockh). 1983;24(2):145–151

Interessenkonflikte:
N.D. gibt an, dass Interessenkonflikte in den Bereichen „Verbindung zu Unternehmen, Patente, Tantiemen", „Fortbildung und Kongresse" sowie „Wissenschaftliche Tätigkeiten" vorliegen. T.K. gibt an, dass Interessenkonflikte in den Bereichen „Verbindung zu Unternehmen, Patente, Tantiemen", „Wissenschaftliche Tätigkeiten" sowie „Fortbildung und Kongresse" vorliegen. S.H. gibt an, dass keine Interessenkonflikte vorliegen. N.K. gibt an, dass Interessenkonflikte im Bereich „Fortbildung und Kongresse" vorliegen. M.H. gibt an, dass keine Interessenkonflikte vorliegen. M.P.L. gibt an, dass Interessenkonflikte in den Bereichen „Verbindung zu Unternehmen, Patente, Tantiemen", „Autorentätigkeit, Gutachtertätigkeit", „Fortbildung und Kongresse" sowie „Wissenschaftliche Tätigkeiten" vorliegen. J.d.B. gibt an, dass keine Interessenkonflikte vorliegen. W.P.W. gibt an, dass Interessenkonflikte im Bereich „Wissenschaftliche Tätigkeiten" vorliegen. B.S.A. gibt an, dass keine Interessenkonflikte vorliegen. R.D. gibt an, dass keine Interessenkonflikte vorliegen. O.G. gibt an, dass Interessenkonflikte in den Bereichen „Verbindung zu Unternehmen, Patente, Tantiemen" sowie „Fortbildung und Kongresse" vorliegen. J.H. gibt an, dass keine Interessenkonflikte vorliegen. S.P. gibt an, dass keine Interessenkonflikte vorliegen. Y.M. gibt an, dass keine Interessenkonflikte vorliegen. M.L.G. gibt an, dass Interessenkonflikte im Bereich „Fortbildung und Kongresse" vorliegen. M.B.-P. gibt an, dass Interessenkonflikte in den Bereichen „Verbindung zu Unternehmen, Patente, Tantiemen", „Fortbildung und Kongresse" sowie „Wissenschaftliche Tätigkeiten" vorliegen.

Korrespondenzadresse:
Univ. Prof. Dr. med. Nina C. Ditsch
Geschäftsführende Oberärztin,
Leitung Brustzentrum
Klinik für Frauenheilkunde und Geburtshilfe
Universitätsklinikum Augsburg
Stenglinstraße 2, 86156 Augsburg
nina.ditsch@uk-augsburg.de

Univ. Prof.
Dr. med.
Nina C. Ditsch

PD Dr. med.
Maggie Banys-
Paluchowski

Femarelle®

Für unbeschwerte Wechseljahre

Schnell
Wirkt innerhalb des ersten Monats [1–3]

Sicher
Natürliche Inhaltsstoffe ohne Hormone

DT56a
PFLANZLICH & HORMONFREI

Einzigartig
Besondere Substanz DT56a ist nur in Femarelle® enthalten

Erfahren Sie mehr unter
www.femarelle.de

Femarelle Deutschland
femarelle_de

1. Femarelle® Rejuvenate Packungsbeilage.
2. Femarelle® Recharge Packungsbeilage.
3. Femarelle® Unstoppable Packungsbeilage.
Femelle_DE_PRNTAD_009389

Mögliche Vor- und Nachteile der unterschiedlichen Lokalisationstechniken

	Vorteile	Nachteile
Drahtmarkierung	– Gut etabliert – Kostengünstig – Markierung unter sonografischer, stereotaktischer oder MRT-Kontrolle → geeignet für alle Läsionstypen, auch für Mikrokalk oder Befunde, die nur MR-tomografisch sichtbar sind – Kontrollmammografie bzw. Kontroll-MRT nach der Markierung möglich – Großteils Reposition möglich	– Notwendigkeit der präoperativen Intervention am OP-Tag oder (seltener) 1 Tag vor der OP – Drahtdislokation möglich – Diskomfort für Patienten – Verbrennungen bei Kontakt des Kauters mit dem Draht – Lokalisation der Nadelspitze oft schwer einschätzbar (insbesondere bei großer Distanz zwischen der Einstichstelle und der Läsion)
Intraoperative Sonografie (IOUS)	– Direkte Visualisierung der Läsion während der Operation – Keine Strahlenbelastung – Nicht invasiv – Keine präoperative Intervention notwendig → bessere Planbarkeit – Präparatesonografie direkt nach der Resektion möglich → kein Zeitverlust durch den Transport – Topografische Identifikation der Resektionsränder durch den Operateur → gezielte Nachresektion möglich – Relativ niedrige Kosten	– Sonografische Expertise des Operateurs notwendig, alternativ Anwesenheit des Radiologen im OP-Saal erforderlich – Lernkurve – Geeignet nur für sonografisch sichtbare Läsionen – Nicht geeignet für ausschließlich mammografisch (Mikrokalk) bzw. MR-tomografisch sichtbare Läsionen – Anwendung in neoadjuvantem Setting im Falle einer Komplettremission aufgrund der schlechten Darstellbarkeit der Marker eingeschränkt – Uneingeschränkte Verfügbarkeit eines geeigneten Sonografiegeräts im OP-Saal während des Eingriffes notwendig – Manche Sonografiegeräte, die im OP-Saal zur Verfügung stehen, sind für Mammasonografie nicht geeignet (Frequenz, Sondentyp) bzw. haben eine deutlich schlechtere Leistung als Geräte, die in der Diagnostik eingesetzt werden.
Radioaktive Lokalisation (RSL)	– gut etabliert – Planungsflexibilität: Markierung auch einige Tage/Wochen vor der Operation möglich bzw. im Falle der Neoadjuvanz vor dem Therapiebeginn – Einsetzen des Markers unter mammografischer oder sonografischer Kontrolle möglich → geeignet für Läsionen, die ausschließlich mammografisch sichtbar sind (z. B. Mikrokalk) – Kontrollmammografie im Anschluss an die Markierung möglich – Detektion kombinierbar mit der Sentinel-Lymphknoten-Exzision (für beides wird die Gammasonde verwendet)	– In manchen Ländern (wie Deutschland) aufgrund der Strahlenschutzordnung nicht zulässig, komplexe Strahlenschutzmaßnahmen erforderlich – Strahlenexposition für Patienten und Personal – Präoperative Intervention erforderlich – Im Falle der Markierung vor der Neoadjuvanz Signalverlust bei ungeplanter Verlängerung der Therapiedauer – Reposition des Markers nach dem Einsetzen nicht möglich – Strahlenschutzbedenken bei MRT-gesteuerter Markierung (Gammasonde ist nicht MRT-tauglich) – Minimales Risiko der Ruptur oder des Durchschneidens des Markers mit Notwendigkeit einer notfallmäßigen Kaliumjodid-Behandlung zur Sättigung der Schilddrüse bei I^{125}(Iodblockade)
Radioaktive okkulte Lokalisation (ROLL)	– Gut etabliert – Einsetzen des Markers unter mammografischer, sonografischer oder MRT-Kontrolle möglich → geeignet für ausschließlich mammografisch (z. B. Mikrokalk) bzw. nur MR-tomografisch sichtbare Läsionen – Kann mit der Sentinel-Lymphknoten-Markierung kombiniert werden	– Logistische Aspekte: Marker-Lokalisation am OP-Tag oder 1 Tag vor der Operation notwendig – Strahlenschutzmaßnahmen notwendig – Strahlenexposition für Patienten und Personal – Präoperative Intervention erforderlich – Reposition des Markers nach dem Einsetzen nicht möglich
Magnetische und paramagnetische Lokalisation Kommerziell erhältliche Systeme: – *Magseed (Endomag)* – *Sirius Pintuition* (früher: *MaMaLoc; Sirius Medical)* – *MOLLI (MOLLI Surgical)* – *TAKUMI/Guiding-marker system (Hakko)*	– Keine Radioaktivität – Einsetzen des Markers unter mammografischer oder sonografischer Kontrolle möglich → geeignet für ausschließlich mammografisch (z. B. Mikrokalk) sichtbare Läsionen – Planungsflexibilität: Markierung auch einige Tage/Wochen vor der Operation möglich bzw. im Falle der Neoadjuvanz vor dem Therapiebeginn – Kein Signalverlust im Laufe der Zeit → Detektion auch bei ungeplanter Verlängerung der neoadjuvanten Therapie möglich – Kontrollmammografie nach sonografischer Platzierung des Markers möglich – kombinierbar mit der magnetischen Markierung des Sentinel-Lymphknotens (bei Verwendung von *Magseed* und *MagTrace*)	– Ausgeprägte MRT-Artefakte – Metallische OP-Instrumente können die Erkennung des Markers stören – Nicht geeignet für ausschließlich MRT-tomografisch sichtbare Läsionen – Hohe Kosten – Adäquate Lokalisation bei großer Distanz zwischen dem Marker und der Detektionssonde eingeschränkt möglich – Reposition des Markers nach dem Einsetzen nicht möglich – Potenzielle Interferenz mit der Sonde bei Herzschrittmacher oder implantiertem Defibrillator
Radar-Reflektor-Lokalisation Kommerziell erhältliche Systeme: – *SAVI SCOUT (Merit Medical)*	– Keine Radioaktivität – Einsetzen des Markers unter mammografischer oder sonographischer Kontrolle möglich → geeignet für ausschließlich mammografisch (z. B. Mikrokalk) sichtbare Läsionen – Planungsflexibilität: Markierung auch einige Tage/Wochen vor der Operation möglich bzw. im Falle der Neoadjuvanz vor dem Therapiebeginn – Kein Signalverlust im Laufe der Zeit → Detektion auch bei ungeplanter Verlängerung der neoadjuvanten Therapie möglich – Kontrollmammografie nach Platzierung des Markers möglich – MRT-Artefakte geringer als bei (para)magnetischen und Radiofrequenz-Markern	– Potenzielle Signalstörung durch ältere OP-Lampen möglich – MRT-Artefakte möglich – Nicht geeignet für ausschließlich MRT-tomografisch sichtbare Läsionen – Hohe Kosten – Adäquate Lokalisation bei großer Distanz zwischen dem Marker und der Detektionssonde eingeschränkt möglich – Reposition des Markers nach dem Einsetzen nicht möglich
Radiofrequenz Identifizierung (RFID) Kommerziell erhältliche Systeme: – *LOCalizer (HOLOGIC)* – *EnVisio (Elucent Medical)*	– Keine Radioaktivität – Einsetzen des Markers unter mammografischer oder sonografischer Kontrolle möglich → geeignet für ausschließlich mammografisch (z. B. Mikrokalk) sichtbare Läsionen – Planungsflexibilität: Markierung auch einige Tage/Wochen vor der Operation möglich bzw. im Falle der Neoadjuvanz vor dem Therapiebeginn – Kein Signalverlust im Laufe der Zeit → Detektion auch bei ungeplanter Verlängerung der neoadjuvanter Therapie möglich – Individuelle Tag-Identifikationsnummer → Unterscheiden einzelner Tags möglich – Kontrollmammografie nach Platzierung des Markers möglich	– MRT-Artefakte – Nicht geeignet für ausschließlich MRT-tomografisch sichtbare Läsionen – Hohe Kosten – Adäquate Lokalisation bei großer Distanz zwischen dem Marker und der Detektionssonde eingeschränkt möglich – Reposition des Markers nach dem Einsetzen nicht möglich – Potenzielle Interferenz mit der Sonde bei Herzschrittmacher oder implantiertem Defibrillator
Kohle	– Keine Radioaktivität – Niedrige Kosten – Planungsflexibilität: Markierung auch einige Tage/Wochen vor der Operation möglich bzw. im Falle der Neoadjuvanz vor dem Therapiebeginn – Keine MRT-Artefakte	– Chirurgische Exploration zur Lokalisation des Markers notwendig – Migration der Tusche möglich – Haut-Tätowierung – Reposition des Markers nach dem Einsetzen nicht möglich – Kontrollmammografie nicht möglich

Supplement-Tabelle

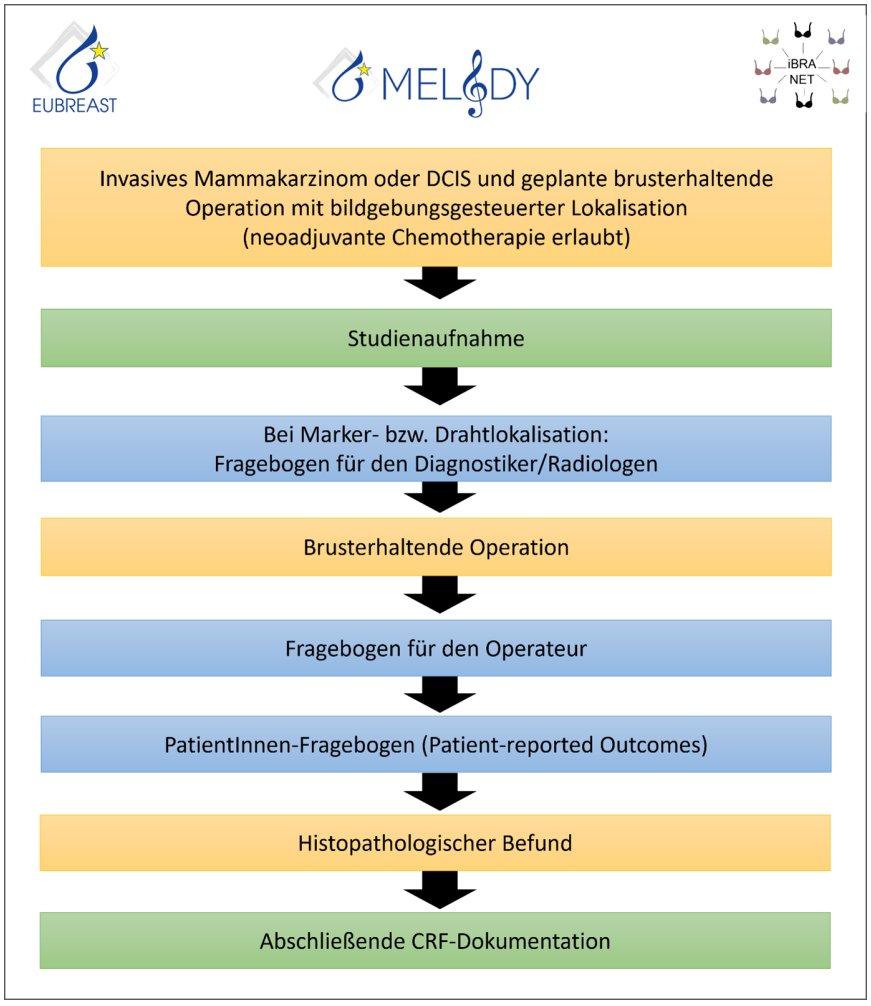

Studienablauf der MELODY-Studie

Affiliationen der AutorInnen

Nina Ditsch:
[1] Breast Cancer Center, Department of Obstetrics and Gynaecology, University Hospital Augsburg, Augsburg, Germany

Thorsten Kühn:
[2] Department of Gynecology and Obstetrics, University of Ulm, Germany

Steffi Hartmann:
[3] Department of Gynecology and Obstetrics, University Hospital Rostock, Rostock, Germany

Nina Krawczyk:
[4] Department of Gynecology and Obstetrics, Heinrich-Heine-University Düsseldorf, Düsseldorf, Germany

Markus Hahn:
[5] Department of Gynecology and Obstetrics, University Hospital Tübingen, Germany

Michael P. Lux:
[6] Frauen- und Kinderklinik St. Louise, St. Vincenz Krankenhaus GmbH, Paderborn, Germany

Jana de Boniface:
[7] Department of Gynecology and Obstetrics, University Hospital Aachen, Aachen, Germany
[8] Department of Molecular Medicine and Surgery, Karolinska Institutet, Stockholm, Sweden

Walter P. Weber:
[9] Department of Surgery, Basel University Hospital, Basel, Switzerland

Bilge Aktas Sezen:
[10] European Breast Cancer Research Association of Surgical Trialists (EUBREAST) e. V, Esslingen, Germany

Rajiv Dave:
[11] Nightingale & Genesis Breast Cancer Prevention Centre,Manchester University NHS Foundation Trust, Manchester, UK
[12] Faculty of Biology, Medicine and Health, University of Manchester, Manchester, UK

Oreste Gentilini:
[13] Breast Surgery Unit, San Raffaele University and Research Hospital, Milan, Italy

James Harvey:
[11] Nightingale & Genesis Breast Cancer Prevention Centre, University Hospital of South Manchester NHS Foundation Trust, Manchester, UK
[14] University Hospital of South Manchester NHS Foundation Trust, Manchester, UK

Shelley Potter:
[15] Bristol Medical School (THS), Bristol Population Health Science Institute, Bristol, UK

Yazan Masannat:
[16] Aberdeen Breast Unit, Aberdeen Royal Infirmary, Aberdeen, UK

Maria Luisa Gasparri:
[17] Department of Gynecology and Obstetrics, Ente Ospedaliero Cantonale, Ospedale Regionale di Lugano, Lugano, Switzerland
[18] University of the Italian Switzerland (USI), Faculty of Biomedicine, Lugano, Switzerland

Maggie Banys-Paluchowski:
[19] Department of Obstetrics and Gynecology, University Hospital of Schleswig Holstein, Campus Lübeck, Lübeck, Germany